

## Vólvulo agudo de ciego

*Acute Cecal Vulvulus*

M. Echenique-Elizondo<sup>1</sup>, J.A. Amondaraín-Arratibel<sup>2</sup>

<sup>1</sup>Universidad del País Vasco. Unidad Docente de Medicina de San Sebastián.

<sup>2</sup>Hospital Donostia. Departamento de Cirugía. Donostia-San Sebastián.

El vólvulo de colon es la torsión del órgano a nivel de uno de sus ejes y con mayor frecuencia del mesentérico que produce una obstrucción cólica como elemento fundamental (1). El sigma y el ciego son los lugares habituales en los que se produce, aunque también torsiones puras del colon transversal o de ángulo esplénico aislado han sido registradas (2). Es posible asimismo la ocurrencia de dos volvulaciones a diferentes niveles en un mismo paciente. Su incidencia varía en diversas partes del mundo. En los Estados Unidos y Gran Bretaña se han recogido resultados del 1% al 7% de todas las causas de obstrucción cólica (3). En algunos países africanos es responsable de 20% a 50% de dichas obstrucciones (4). En un estudio poblacional realizado en Minnesota la incidencia estimada resultó en 3 casos por año por 100.000 personas (5). El propósito de la presente revisión es el de conocer la incidencia de las volvulaciones de intestino grueso en nuestro medio y valorar los procedimientos empleados en su resolución, así como el resultado de los mismos en un período de 20 años.

### Caso Clínico

Paciente varón de 56 años de edad, sin antecedentes de interés, ingresa por presentar un cuadro abdominal doloroso agudo, de 3 horas de evolución, con distensión abdominal, náuseas y vómitos biliosos en escasa cuantía. Se le practicó un enema con contraste yodado hidrosoluble (Figura 1). Es establecido el diagnóstico de vólvulo agudo de ciego. Fue intervenido de urgencia, realizándose una devolvulación, encontrándose el segmento cecal viable y se practicó una cecopexia a pared

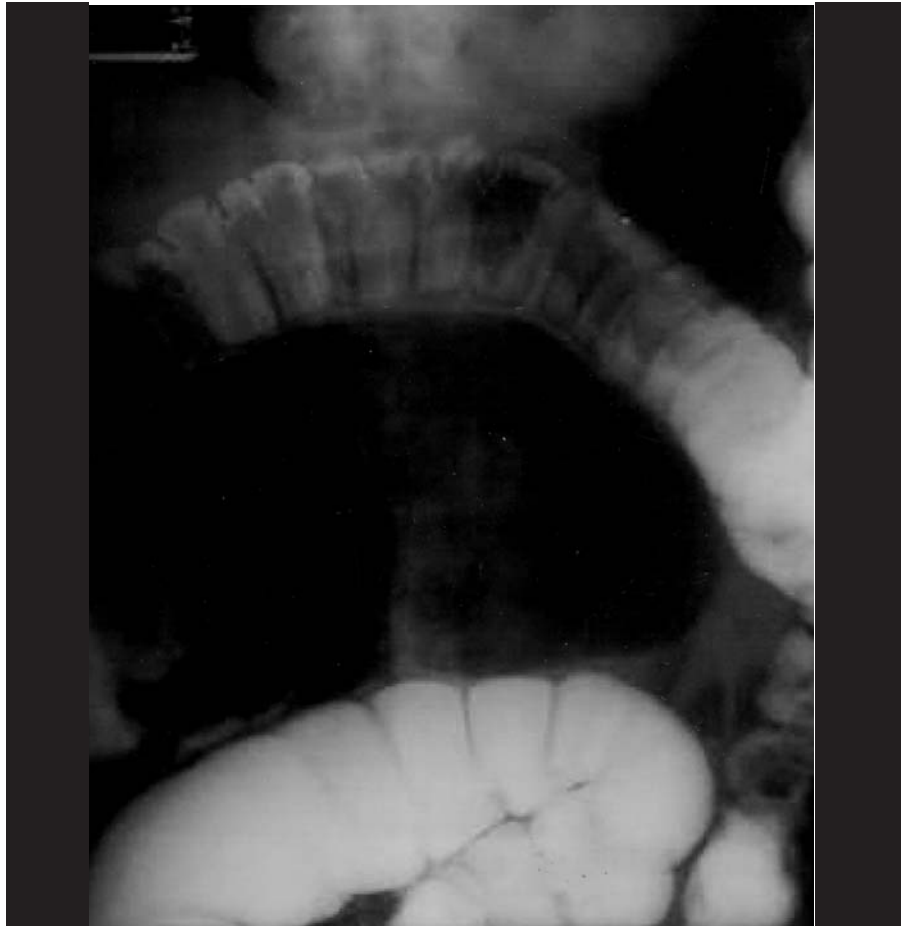


Figura 1. Radiografía abdominal simple. Vólvulo de ciego.

anterior abdominal. El postoperatorio transcurrió sin incidencia y el paciente se encuentra en buen estado pasados 4 años de la intervención.

### Discusión

El vólvulo de colon es la torsión del órgano a nivel de uno de sus ejes y con mayor frecuencia del mesentérico determinante de una obstrucción como elemento fundamen-

tal. Son conocidas su prevalencia e incidencia en la población en relación a zonas geográficas consideradas (6). Existe también una diferencia marcada cuando se consideran dos grupos poblacionales: de más de 60 años y de menos de 60. En el grupo de población de menos de 60 años se observa una incidencia de solamente 1/100.000 personas mientras que en mayores de 60 es más elevada, del orden de 14/100.000 (7), en análisis bien realizados. La frecuencia de presentación de vólvulo sigmoideo es discretamente mayor que

Correspondencia:  
Miguel Echenique-Elizondo  
UPV, Unidad Docente de Medicina de San Sebastián  
Paseo Dr. Beguiristain, 105  
20014 Donostia-San Sebastián  
Tel.: +34 943017319  
Fax: + 34 943017330  
Correo electrónico: gepecelm@sc.ehu.es

la del vólvulo cecal en una proporción de 60 a 40 %. La edad media de pacientes con vólvulo cecal es cerca de 10 años menor que la edad media de pacientes con vólvulo sigmoideo (5, 6, 7). Análisis de series demuestran una edad media de pacientes con vólvulo sigmoideo es 62 años. La volvulación de colon transverso y ángulo esplénico representan solamente 5% de todos los casos (8, 9). El vólvulo sigmoideo ocurre habitualmente en pacientes con colon sigmoideo largo y redundante y con estrechez a nivel mesentérico, como predisposiciones anatómicas valoradas en cuanto a la presentación de la complicación. El vólvulo de ciego, por lo demás, sucede en casos de ciego móvil y ausencia de fusión a retroperitoneo en el desarrollo final de la torsión entérica en el desarrollo embriológico, siendo la arteria ileocólica el eje sobre el que se produce la volvulación de manera más habitual. Es desconocido cuáles de estos requisitos previos son anatómicos debidos a alteraciones congénitas ó cambios adquiridos. Los factores congénitos desempeñan probablemente un papel más importante en el vólvulo cecal mientras que los cambios adquiridos parecen tener mayor importancia en el desarrollo de un vólvulo sigmoideo. La alta incidencia de volvulaciones en África central se piensa pueda ser debido a una alta dieta del residuo que dé lugar a colon redundante. Su elevada prevalencia en pacientes internados en instituciones psiquiátricas es un elemento a ser considerado y (10) señalado en relación a cuadros de estreñimiento crónico en estos pacientes por el tipo de medicaciones a los que habitualmente se hallan sometidos. En el Brasil, la enfermedad de Chagas, con su megacolon asociado, es una causa importante del volvulaciones cólicas.

El diagnóstico comienza con la sospecha del cuadro clínico de presentación habitual : dolor y el distensión abdominales. La distensión abdominal es a menudo muy marcada y generalmente mayor que el observado en una obstrucción del delgado ó en obstrucciones cólicas debidas a otros procesos. Algunos pacientes pueden presentarse con síntomas de shock asociados debido a la deshidratación, a la isquemia del intestino ó a peritonitis. La radiología simple suele ser generalmente muy demostrativa (Figura 1) aunque en ocasiones puede pasar desapercibida. En una serie registrada el diagnóstico de vólvulo de ciego fue hecho en solamente el 25% de los pacientes basados radiología simple. El diagnóstico erróneo más habitual era el de vólvulo de sigma. En éste el diagnóstico correcto fue efectuado en el 62% de pacientes solamente mediante radiología abdominal simple (10) Solamente la mitad de los casos suelen presentar imágenes visibles de obstrucción del intestino delgado. El enema puede ayudar en casos de diagnóstico discutible. En aquellos casos de diagnóstico claro mediante radiología simple, no suele ser precisa la confirmación mediante estudios complementarios. En casos de duda, un examen con contraste puede ser extremadamente provechoso a pero no debe retrasar el establecimiento de un adecuado tratamiento quirúrgico ó endoscópico. En el caso de vólvulo de ciego aunque hay informes de la descompresión cecal mediante colonoscopia, su porcentaje de complicaciones es elevado y no se recomienda generalmente (7). Una razón de no hacer la descompresión endoscópica es la presencia del intestino gangrenoso en un 20 a 25% de los casos. Cinco procedimientos quirúrgicos se han utilizado en el tratamiento del vólvulo cecal: 1) detorsión,

2) cecopexia, 3) cecostomía, 4) cecopexia y cecostomía y 5) resección. En un meta-análisis a partir de 15 series de revisión del problema la tasa de recidiva para el detorsión solamente era 13%, lo mismo que para la cecopexia. La cecostomía presenta un índice de recidiva del 1%, pero gravada con una alta incidencia de la infección de la herida operatoria. La fístula fecal persistente es otro riesgo de la cecostomía.

### Referencias bibliográficas

1. Ayuela Garcia, S ; Perez Robledo, J P ; Prieto Nieto, I ; Vaquero Perez, M A ; Gombau Herrero, M ; Granado de la Fuente, A. Vólvulo de colon. Tratamiento quirúrgico en la urgencia. Cirugía Española 1995,57 (6): 562-564
2. Louredo Méndez, A; Corrales Castillo, A ; Goyanes Martínez, A. Obstrucción intestinal secundaria a vólvulo del ángulo esplénico del colon. Rev Esp Enf Dig 1998,90 (2): 128-129.
3. Jones-Ian T, Fazio VS. Colonic volvulus, etiology and management. Dig Disease 1989; 7:203-209.
4. Bagarani M, et al. Sigmoid volvulus in west africa: A prospective study on surgical treatments. Dis Colon & Rectum 1993; 36:186-190.
- 5.- Ballantyne GH, et al. Volvulus of the colon, incidence of mortality. Ann Surg 19856; 202:83-92.
6. Frizelle EA, Wolff BG. Colonic volvulus. Adv Surg. 1996;29:131-9.
7. Khoda J, Sebbag G, Lantzberg L. Volvulus of the transverse colon. Apropos of three cases. Ann Chir. 1993;47(5):451-4.
8. Van Gilder JG, Randall MA, Metcalf AM. Transverse colon volvulus: case reports and literature review. Contemporary Surgery 1997; 51:239-243.
9. Medina V, Alarco A, Meneses M, Gil D, Masot J, Marquez MA, Alfonso JJ, Garcia Santos J, Gonzalez Hermoso F. Vólvulo de colon transverso: una causa poco frecuente de obstrucción intestinal. Rev Esp Enf Dig 1994,86 (3): 683-685