

## Pseudo-Obstrucción del colon en la miopatía de Steinert.

*Colonic Pseudoobstruction in Steinert's myopathy*

Miguel Echenique-Elizondo<sup>1</sup>, José Antonio Amondarain-Arratibel.<sup>2</sup>

1. Departamento de Cirugía. UPV-EHU Unidad Docente Medicina de San Sebastián. Donostia-San Sebastián. Gipuzkoa. España UE.

2. Departamento de Cirugía. Hospital Donostia. Donostia-San Sebastián. Gipuzkoa. España UE.

### RESUMEN

La enfermedad de Steinert es una miopatía poco frecuente caracterizada por debilidad muscular generalizada, miotonía y afectación multisistémica. La afectación cólica es rara. Presentamos el caso de un paciente varón con miopatía de Steinert y cuadro de pseudoobstrucción de colon que requirió colectomía total.

**Palabras clave:** Enfermedad de Steinert, miopatía, pseudoobstrucción, colectomía.

### SUMMARY

Steinert's disease is a rare hereditary myopathy characterized by generalized muscular weakness, myotony, and multisystemic involvement. Colonic pseudoobstruction is a rare complication. We present the case of a male patient with myotonic dystrophy and a history of chronic colonic pseudoobstruction who required laparotomy and total colectomy.

**Key words:** Steinert's disease, myotony, pseudoobstruction, colectomy.

### LABURPENA

Steinerren gaixotasuna maiztasun txikia duen miopatía da. Ezaugarritzat ditu muskuluen ahaltasun orokorra, miotonía eta afektazio multisistemikoa. Afektazio kolikoa oso gutxitan gertatzen da. Gaixo gizonezko baten kasua aurkezten dugu, Steiner miopatiaduna eta kolonaren sasibuxadura koadroa zuena. Kolektomia osoa egin behar izan zitzaion.

Correspondencia:  
Prof. Dr. Miguel Echenique-Elizondo.  
Catedrático de Cirugía  
U. D. Medicina de San Sebastián. Universidad del País Vasco/ Euskal Herriko Unibersitatea.  
Paseo Dr. Beguiristain, 105  
20014 Donostia-San Sebastián.  
Gipuzkoa. España UE.  
Tel. 943 017 319 - Fax 943 017 330  
Correo electrónico: gepecelm@sc.ehu.es  
Enviado: 30/01/2005 Aceptado: 21/06/2005

### Introducción

La distrofia muscular miotónica fue descrita por Steinert en 1909. Es una enfermedad sistémica caracterizada por miotonía, atrofia muscular característica y cambios distróficos multiorgánicos (1). Recientes investigaciones sostienen que el defecto contráctil es debido a la existencia de una respuesta anómala en los canales de transmisión para el cloro, el sodio y el potasio situados en la membrana de la célula muscular (1)

En la forma adulta, la sintomatología se suele iniciar en la tercera década de la vida con debilidad de la musculatura facial y de antebrazos, manos y piernas, por lo que se considera una miopatía de afectación distal. La enfermedad progresa lentamente con participación gradual de los músculos proximales y el tronco. Pueden asociarse alteraciones cardíacas, respiratorias, gastrointestinales (2-4). Presenta-

mos un caso reciente de abdomen agudo por perforación colónica secundaria a pseudoobstrucción intestinal grave en un paciente con síndrome de Steinert, que precisó laparotomía exploradora .

### Caso clínico

Paciente varón de 47 años, intervenido de acalasia de esófago 5 años antes – Heller más antirreflujo (Dor) -que acude por distensión abdominal e interrupción de gases y heces de 6 días de evolución. Entre sus antecedentes personales destaca una dificultad evacuatoria crónica. Se estableció tratamiento médico con procinéticos y prostigmina que no solucionaron el cuadro. Se realizó un enema opaco – **Figuras 1 y 2** – observándose una enorme dilatación cólica. Se intervino practicándose una colectomía total con anastomosis ileo-rectal, con resolución inmediata del pro-

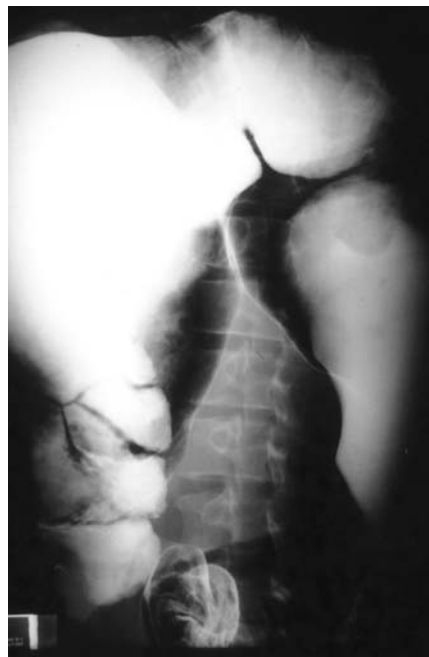

Figura 1

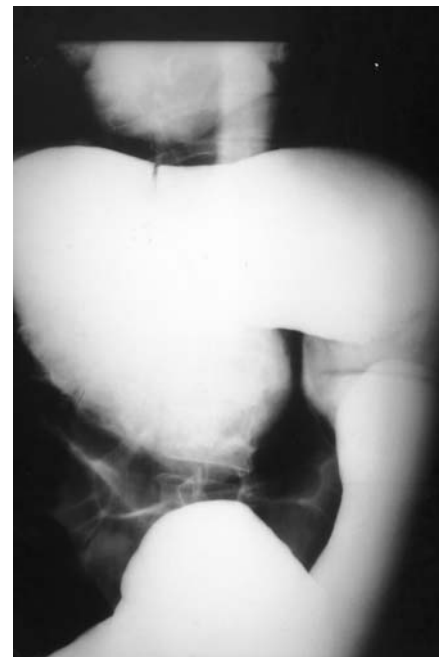


Figura 2

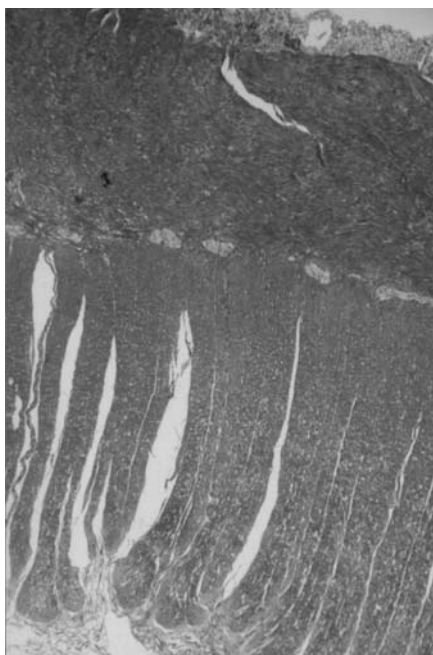


Figura 3

blema. El estudio histopatológico demostró existencia de células ganglionares en plexo mientérico – **Figura 3** –. Debido a la pérdida de fuerza en las manos y piernas, y falta de respuesta a estímulos, con discreta elevación de la CPK, fue establecido el diagnóstico de enfermedad de Steinert tras biopsia muscular. Sigue siendo controlado en su evolución.

### Discusión

La distrofia muscular de Steinert es la enfermedad hereditaria más frecuente del sistema neuromuscular del adulto. La afección de la musculatura del tracto digestivo puede ocasionar síntomas característicos, aunque en conjunto se suelen presentar con menor frecuencia que otras alteraciones sistémicas que completan el abigarrado cuadro clínico de la enfermedad. La disfagia es el síntoma más observado (nuestro paciente había sido intervenido de acalasia) y suele aparecer en el 25-45% de los pacientes afectados. Otros síntomas menos frecuentes son gastroparesia, esteatorrea, estreñimiento y megacolon (5-7).

El cuadro de pseudo-obstrucción puede aparecer en cualquier etapa evolutiva de la enfermedad, incluso varios años antes del diagnóstico de distrofia muscular (8). Suele tener inicio con dolor abdominal, distensión, estreñimiento y vómitos, y representa un diagnóstico de exclusión,

tras descartar otras causas de obstrucción orgánica, mediante estudios como radiología simple de abdomen, tránsito intestinal o colonoscopia. Según ciertos autores, la motilidad intestinal anormal debe ser confirmada mediante la realización de estudios electromiográficos (9). En nuestro caso, debido a la situación de urgencia, no se realizaron estudios manométricos confirmatorios. El hallazgo de megacolon suele ser considerado un factor de riesgo. No existe un tratamiento farmacológico eficaz de la distrofia miotónica de Steinert, limitándose a la terapia de prevención y complicaciones secundarias a la afección muscular. La fenitoína y la procainamida han mejorado la disfagia en casos aislados con distrofia miotónica de Steinert (5). El tratamiento conservador de la pseudo-obstrucción intestinal se realiza mediante dieta absoluta, fluidoterapia, laxantes y enemas de limpieza, resuelve el cuadro abdominal la mayoría de las veces. La eficacia terapéutica de fármacos procinéticos como la metoclopramida o lisdaprida ha ofrecido resultados positivos en algunos casos publicados (10-12). En ocasiones es preciso realizar una colonoscopia descompresiva (13). Si el tratamiento conservador no solventa el cuadro abdominal, o existen imágenes radiológicas de dilatación cólica preperforativa, la cirugía está indicada (14). El tratamiento quirúrgico consistirá en resección del tramo intestinal afectado, con o sin anastomosis, dependiendo del grado de peritonitis evidenciado intraoperatoriamente y la abigarrada patología concomitante y el mayor riesgo anestésico debido a complicaciones respiratorias e interacciones con anestésicos miorelajantes es elevada en éstos pacientes (15). El diagnóstico precoz de la enfermedad permitirá el tratamiento de los síntomas y la profilaxis de complicaciones posteriores. En pacientes con síntomas abdominales, como en el caso tratado, debería considerarse el diagnóstico de pseudoobstrucción intestinal con el fin de evitar laparotomías innecesarias.

### Referencias.

- 1.- González J, Martínez M, Egues J, Gairi J, Gómez F, Morales M, et al. Epidemiological study of Steinert's congenital myotonic dystrophy: dysmorphological characteristics. *An Esp Pediatr* 1999;51:389-96.
- 2.- Bujanda L, López de Munain A, Alcon A, Gutiérrez M, Martínez A, Arenas J. Alteraciones gastrointestinales en la distrofia miotónica. *Rev Esp Enferm Dig* 1997;89:711-4.
- 3.- Collera P, Ramos F, Culell P, Sola M, Ballus L, Caballe J. [Intestinal pseudo-obstruction in Steinert's disease *Rev Esp Enferm Dig*. 2002;94:231-2.

- 4.- Casasa JM, Isnard RM, Ojanguren I, Castellvi A, Blanco JA, Lopez P. Intestinal myopathy in Steinert's disease *Cir Pediatr*. 2003;16:149-51
- 5.- Vazquez J, Martul P. Systemic manifestations in dystrophia myotonica or Steinert's disease. *Med Clin* 1985;84:448-57.
- 6.- De Koninck X, Fiasse R, Jonard P, Demelette J, Pringot J, Dive C. Digestive system manifestations in Steinert's disease. Analysis of 19 cases of which 10 with digestive symptoms. *Acta Gastroenterol Belg* 1990;53:3-15.
- 7.- Ronnblom A, Danielsson A, El-Salhy M. Intestinal endocrine cells in myotonic dystrophy: an immunocytochemical and computerized image analytical study. *J Intern Med*. 1999;245:91-7.
- 8.- Brunner H, Hamel B, Rieu P, Howeler C, Peters F. Intestinal pseudo-obstruction in myotonic dystrophy. *J Med Genet* 1992;29:791-3.
- 9.- Bruinenberg JF, Rieu PN, Gabreels FM, Tolboom J. Intestinal pseudoobstruction syndrome in a child with myotonic dystrophy. *Acta Paediatr* 1996;85:121-3.
- 10.- Di Lorenzo C. Pseudo-obstruction: current approaches. *Gastroenterology* 1999;116:980-7.
- 11.- Mazloum BW, Barnes JB, Lee M. Cisapride as a successful treatment for acute intestinal pseudo-obstruction. *South Med J* 1996;89:828-30.
- 12.- Bullock P, Thomas W. Acute pseudo-obstruction of the colon. *Ann R Coll Surg Engl* 1984;66:327-30.
- 13.- Sartoretti C, Sartoretti S, DeLorenzi D, Buchmann P. Intestinal non-rotation and pseudo-obstruction in myotonic dystrophy: case report and review of the literature. *Int J Colorectal Dis* 1996;11:10-4.
- 14.- Moore J, Moore A. Postoperative complications of dystrophia myotonica. *Anaesthesia* 1987;42:529-33.
- 15.- Bruinenberg JF, Rieu PN, Gabreels FM, Tolboom J. Intestinal pseudo-obstruction syndrome in a child with myotonic dystrophy. *Acta Paediatr*. 1996 ;85:121-3.