

Pseudoaneurisma de arteria femoral infectado por pseudomona aeruginosa.

Femoral artery pseudoaneurism infected by pseudomona aeruginosa.

Aitziber Salazar, Roberto Gómez, Maite Izaguirre, Lorenzo Rodríguez, Margarita Baquer, Luis Estallo, Melina Vega y Angel Barba

Servicio de Angiología y Cirugía Vascular. Hospital de Galdakao. Galdakao. Bizkaia. España UE.

RESUMEN

Actualmente son muchos los enfermos que precisan de un acceso vascular para realizar hemodiálisis. La inadecuada planificación de los enfermos con insuficiencia renal unas veces o la urgencia con la que precisan el tratamiento otras, hacen que muchos de ellos no tengan tiempo suficiente para la realización de una fistula arteriovenosa interna y tengan que ser dializados a través de un catéter de doble luz colocado en una vía central.

Presentamos el caso de un pseudoaneurisma de arteria femoral infectado por *Pseudomona Aeruginosa* en una mujer de 73 años a la que hubo que dializar a través de un catéter de doble luz colocado en la vena femoral izquierda tras rechazo agudo de trasplante renal.

PALABRAS CLAVE: *Pseudomona Aeruginosa*, pseudoaneurisma infectado, arteria femoral.

SUMMARY

Actually there are many patients who need an angioaccess for hemodiálisis. The bad programation of the patients with chronic renal failure in one hand or the emergency of the situation on the other hand, makes that many of them don't have enough time for making an internal arteriovenous fistula and they have to be dialised through a double-lumen catheter located in a central vein.

The clinical case is about a femoral pseudoaneurism infected by *Pseudomona Aeruginosa* in a 73-year-old-woman who had to be dialised through a double- lumen catheter located in the left femoral vein after an acute rejection of a renal trasplant.

KEY WORDS: *Pseudomona Aeruginosa*, infected pseudoaneurism, femoral artery.

LABURPENA

Gaur egun ugari dira hemodialisia egiteko sarbide baskular bat behar duten gaixoak. Giltzurrun-gutxiegitasuna duten gaixoen planifikazio desegokiaren –batzuetan– edo tratamenduak eskatzen duen urgentziaren –beste batzuetan– ondorioz, gaixo askok ez dute barne-fistula arteriobenoso baterako nahikoa denborarik izaten, eta erdiko hodi batean jarritako hutsarte bikoitzeko kateter baten bitartez egin behar zaie dialisia.

Pseudomona Aeruginosa infektatutako arteria femoralaren pseudoaneurisma kasu bat aurkezten dugu. 73 urteko emakume honek transplantatu zioten giltzurruna arbuiatu zuen, eta ezkerreko bena femoralean jarritako hutsarte bikoitzeko kateter baten bidez egin behar izan zitzaion dialisia.

HITZ GAKOAK: *Pseudomona Aeruginosa*, pseudoaneurisma infektatua, arteria femoral.

Correspondencia:
Aitziber Salazar-Agorria
Servicio de Angiología y Cirugía Vascular.
Hospital de Galdakao.
Barrio Labeaga s/n.
48960 Galdakao. Bizkaia. España UE.
Tfno: 944 007 000 ext. 2230
Correo electrónico: gcirvas@hgda.osakidetza.net
Enviado: 09/09/05 Aceptado: 11/11/05

INTRODUCCIÓN:

Las fístulas arteriovenosas internas son los accesos vasculares de elección para el tratamiento de los enfermos en hemodiálisis debido a su baja tasa de infección y a ser los que mejor responden al tratamiento antibiótico en caso de infección. No obstante, esto no siempre es posible y hay muchos que tienen que ser dializados a través de un catéter de doble luz colocado en una vía central. Esta técnica no está exenta de riesgos y complicaciones graves como: Trombosis ilio-femoral, sepsis por catéter, hematoma retroperitoneal por perforación vena iliaca, punción accidental arterial y formación de hematoma periarterial, migración del catéter, formación fístula arteriovenosa, isquemia distal en niños.

Los enfermos inmunodeprimidos, anémicos o que han presentado bacteriemias previas presentan un mayor riesgo de infección de los catéteres por lo que hay que someterles a una vigilancia más estricta y estar alerta ante cualquier sospecha de infección.

CASO CLÍNICO:

Mujer de 73 años que acude al Servicio de Urgencias del hospital por un cuadro de dolor de varios días de evolución en el primer dedo del pie izquierdo, continuo, intenso y progresivo que se irradia hacia la región inguinal con impotencia funcional de la extremidad, sin defectos de la sensibilidad. Se acompaña de picos de fiebre vespertina de 38°C los días previos.

Como antecedentes personales presenta dislipemia en tratamiento con atorvastatina, Diabetes Mellitus tipo II en tratamiento con repaglinida, hipertensión arterial sistémica en tratamiento con amilodipino, leucopenia por azatioprina e insuficiencia renal crónica de etiología no filiada sometida a trasplante renal con rechazo agudo por lo que se inicia tratamiento con hemodiálisis.

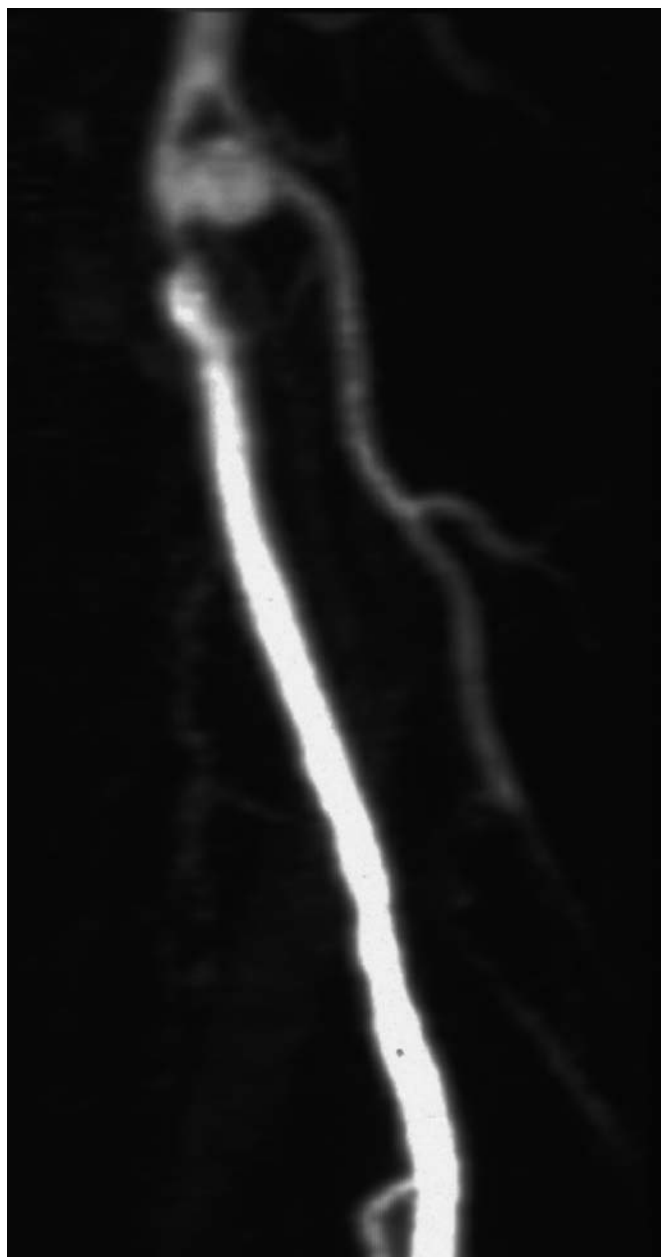


Figura 2: Angioresonancia de MRII: Pseudoaneurisma dependiente de pared posterior de la arteria femoral superficial de aproximadamente 1 cm de luz.

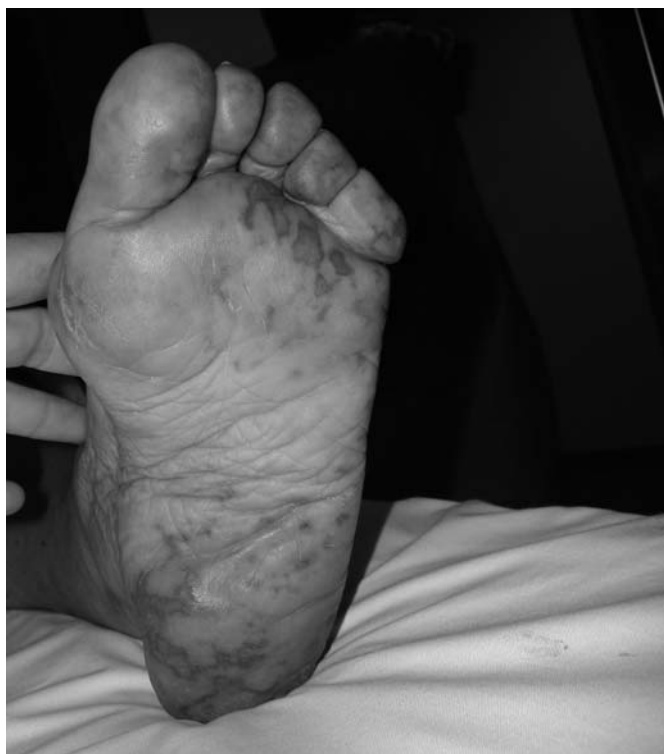

Figura 1: Lesiones eritemato-violáceas en la planta y dedos del pie izquierdo.

A la exploración nos encontramos con una paciente obesa, consciente y orientada destacando gran afectación de su estado general por el dolor. En el miembro inferior izquierdo presenta pulso femoral de amplitud normal sin soplo, poplíteo y distales ausentes. El pie izquierdo se encuentra frío, pálido, con relleno venocapilar disminuido, motilidad limitada por el dolor y lesiones eritemato-violáceas en la planta y dedos (**Figura 1**). El resto de la exploración física se encuentra dentro de la normalidad.

Se decide su ingreso iniciándose tratamiento médico con anticoagulación con heparina de bajo peso molecular, hemorreológicos, analgésicos y antibióticos intravenosos empíricos. Como pruebas complementarias se realiza un electrocardiograma, radiografía de tórax, analítica y ecocardiograma sin hallazgos patológicos. Coincidiendo con los picos febriles se sacan hemocultivos y se coge

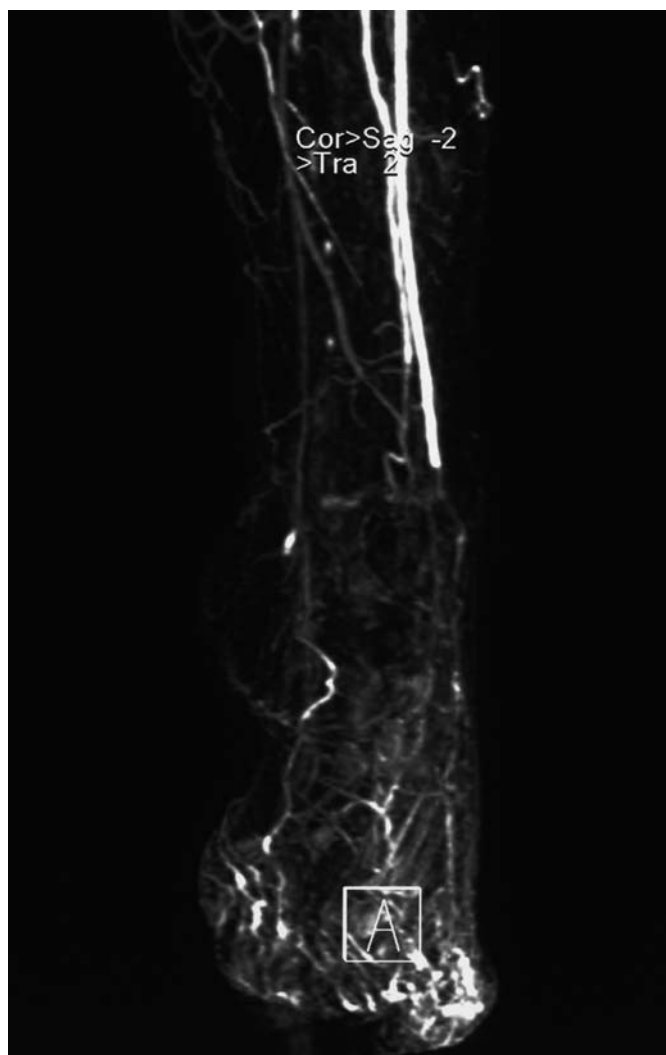


Figura 3: Angioresonancia de MMII: Obstrucción brusca aparentemente aguda de arteria tibial anterior a la altura de la articulación del tobillo, en la transición entre la misma y la arteria pedia.

cultivo de la lesión cutánea del pie izquierdo siendo ambos positivos para *Pseudomona Aeuruginosa* y ajustándose el tratamiento antibiótico empírico inicial al cultivo y antibiograma administrándosele ceftazidima 1gr/24h y amikacina 500 mgr/24h. En la angioresonancia magnética aorto-iliaco-EEII se observa: Trasplante renal en fosa iliaca derecha con arteria de características normales. Sector aortoiliaco y extremidad inferior derecha sin alteraciones significativas. En la extremidad inferior izquierda se observa una estenosis severa en el centímetro proximal de la arteria femoral superficial izquierda con pseudoaneurisma dependiente de pared posterior de dicha arteria de aproximadamente 1 cm de luz (**Figura 2**). Obstrucción brusca aparentemente aguda de arteria tibial anterior a la altura del tobillo, en la transición entre la misma y la arteria pedia (**Figura 3**).

Con el diagnóstico de bacteriemia por *Pseudomona Aeuruginosa* y pseudoaneurisma de aproximadamente 1cm en pared posterior de arteria femoral superficial probablemente infectado y embolización distal se decide intervención quirúrgica.

Tratamiento quirúrgico: Bajo anestesia raquídea se realiza la disección y control de la bifurcación femoral. Se observa una arteria femoral común y profunda sanas y un pseudoaneurisma de aproxi-

madamente 4 cm distal al origen de la arteria femoral superficial con magma fibroso perianeurismático que engloba vena femoral y nervio crural, sin colecciones alrededor y con trombo en su interior que se envía para cultivo (**Figura 4**). Se realiza la resección del pseudoaneurisma e interposición de un injerto de vena safena invertida con anastomosis termino-terminal con liberación venosa y neurológica. Se envía la cápsula del pseudoaneurisma a anatomía patológica. Dada la oclusión distal de vasos tibiales secundaria a embolización séptica por material procedente del pseudoaneurisma, se realiza fibrinolisis con una perfusión intraarterial de 250.000 unidades de urokinasa a través de un catéter. Al finalizar la intervención la paciente presenta pulsos femoral y poplíteo de amplitud normal, sin soplos, con ausencia de pulsos distales y pie bien perfundido.

La anatomía patológica fue informada como cápsula abscesificada. La microbiología del trombo fue positiva para *Pseudomona Aeuruginosa* y sensible al tratamiento antibiótico intravenoso puesto previamente según los resultados de los hemocultivos y biopsia cutánea.

DISCUSIÓN:

Se trata de un pseudoaneurisma de arteria femoral superficial secundario a la colocación dos meses antes, en otro centro, de un catéter para realizar hemodíalisis debido al rechazo agudo del trasplante renal al que fue sometida. Este catéter tuvo que ser retirado por molestias inguinales, canulándose posteriormente la vena yugular derecha.

La presentación clínica no es muy típica presentándose con un cuadro febril, lesiones cutáneas y dolor en el pie de la misma extremidad sin presentar en ningún momento del ingreso clínica a nivel femoral.

La incidencia de pseudoaneurismas iatrogénicos en pacientes que han sido sometidos a cateterizaciones previas es de aproximadamente 0,2% (1). Los factores de riesgo para desarrollar pseudoaneurismas iatrogénicos depende tanto del procedimiento (catéteres de gran calibre, procedimientos terapéuticos vs. diagnósticos, realización de múltiples punciones, uso de múltiples catéteres, procedimientos de larga duración, poca experiencia del médico, uso de agentes trombolíticos) como del paciente (sexo femenino, edades

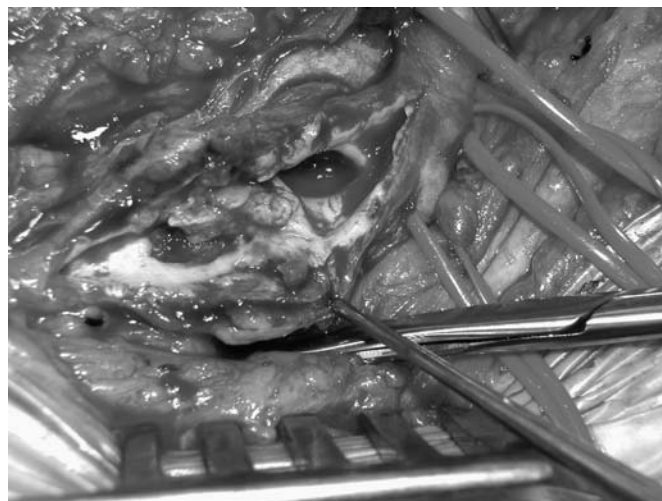

Figura 4: Pseudoaneurisma de aproximadamente 4 cm distal al origen de la arteria femoral superficial con magma fibrosos perianeurismático sin colecciones alrededor y con trombo en su interior.

extremas, obesidad, hipertensión arterial sistémica e insuficiencia cardiaca congestiva) (1).

Por estudios microbiológicos, se ha demostrado que la región inguinal es una de las áreas más contaminadas del cuerpo humano, por lo que el riesgo de infección de estos catéteres es muy alto (2). Los gérmenes que más habitualmente infectan los pseudoaneurismas de la arteria femoral son los cocos Gram positivos, fundamentalmente el *Stafilococo Aureus* siendo la *Pseudomona Aeruginosa* muy poco frecuente, afectando fundamentalmente a pacientes inmunocomprometidos como es nuestro caso (3-4).

El pseudoaneurisma infectado es una complicación de alto riesgo tanto para la extremidad como para la vida del paciente. Por todo ello a pesar de un tratamiento antibiótico intravenoso prolongado (por lo menos 3 semanas) y ajustado al cultivo y antibiograma, siempre que esto sea posible, estos enfermos precisan de un tratamiento quirúrgico consistente por una parte en la erradicación completa del foco infeccioso para lo cual se procede a la resección de la lesión junto con el desbridamiento y limpieza amplia de la zona y por otro lado a la restauración del árbol arterial mediante la interposición de un injerto preferiblemente de material biológico. Las prótesis en estos casos están contraindicadas (2-7).

La evolución de nuestra paciente fue favorable, la paciente se mantuvo afebril, desapareciendo el dolor, recuperando la movilidad normal de la extremidad, con pulsos poplíteo y femoral de amplitud normal, con buena perfusión del pie con delimitación y progresiva desaparición de las lesiones. Debido a la virulencia del germen responsable el tratamiento antibiótico se mantuvo hasta completar 6 semanas. En los controles posteriores las heridas cicatrizaron por primera intención sin problemas, sin nuevos signos de recidiva de infección en el injerto o en una nueva localización.

BIBLIOGRAFÍA:

1. Rutherford. *Vascular Surgery*. 5ªed. Philadelphia. Ed.Saunders; 2000.
2. L. Rodríguez, A. García-Alfageme, A. Velasco, M. Legarreta, J.A. García-Alonso, J. Espinosa et al. Seudoaneurisma infectado de arteria femoral como complicación de la técnica de Shaldon para hemodiálisis. Manejo quirúrgico. *Gaceta Médica de Bilbao*. Enero-Febrero 1986. Volumen 83. N.º 1-2.
3. Culver, Daniel A.DO, Chua, Jimmy, Rehm, Susan J., et al. Arterial infection and *Staphylococcus aureus* bacteriemia after transfemoral cannulation for percutaneous carotid angioplasty and stenting: Case Reports. *J Vasc Surg* 2002 March;35(3):576-9.
4. Johanning, Jason M., Franklin, David P., Elmore, James R., et al. Femoral artery infections associated with percutaneous arterial closure devices. *J Vasc Surg* 2001 Dec; 34(6): 983-5.
5. Dionisios Vrochides, William C. Feng, Aurun K. Singh. Mycotic Ascending Aortic Pseudoaneurysm Secondary to *Pseudomonas* Mediastinitis at the Aortic Cannulation Site: A Case Report. *Texas Heart Institute Journal* 2003; 30: 322-4.
6. Hisashi Tanaka, Uresh Patel, David A. Shrier, John U. Coniglio. Pseudoaneurysm of the Petrous Internal Carotid Artery after Skull Base Infection and Prevertebral Abscess Drainage. *Am J Neuroradiology* 1998 March, 19:502-4.
7. Timothy M. Sghmitt, Sanford J. Finck, Lisa M. Brumble, Gary E. Lane. *Pseudomonas aeruginosa* Pseudoaneurysm of the Ascending Aorta after Coronary Artery Bypass Graft Surgery: A Case Report. *Texas Heart Institute Journal* 2003;30:137-9