

TRATAMIENTO DEL PIE PLANO FLEXIBLE INFANTIL CON LA TÉCNICA DE CALCÁNEO-STOP

Surgical treatment of infantile flexible flin using the calcaneus-stop technique

Iñigo Etxebarria-Foronda. Iñaki Garmilla-Iglesias. Andrés Gay-Vitoria. Jorge Molano-Muñoz. David Izal-Miranda. Edorta Esnal-Baza. Anibal Ruiz-Sánchez.

*Servicio COT. Hospital Txagorritxu. Vitoria-Gazteiz. Euskadi. España UE.
Comunicación presentada en la XLIII Reunión SVNCOT celebrada en Clínica Universitaria de Navarra. Pamplona el 30 de abril de 2005
Premio Sociedad Vasco Navarra de Cirugía Ortopédica y Traumatología.*

RESUMEN

Presentamos los resultados obtenidos en los pacientes intervenidos por pie plano flexible infantil con la técnica de calcáneo-stop en nuestro servicio.

Estudiamos 47 pacientes y 82 pies intervenidos entre los años 1992 y 2004. Tras las pérdidas por diversos motivos en la revisión de los casos, valoramos clínicamente 64 pies mediante la escala de Smith y Millar y radiológicamente 49 pies con la medición de una serie de ángulos en carga pre y postoperatoriamente.

Obtenemos resultados clínicos excelentes en 41 pies (64,1%), buenos en 22 (34,4%) y malos en 1 caso (1,5%). Radiológicamente, encontramos una mejoría con significación estadística en la valoración de los ángulos de Costa-Bartani, Meary y flexión plantar del astrágalo; una modificación del ángulo de Giannestras no significativa y no encontramos cambios en la medición del ángulo astrágalo-calcáneo en AP.

Realizamos una descripción de nuestra serie y una discusión acerca de la técnica y de la indicación actual de la cirugía en esta patología.

Palabras claves: Pie plano flexible infantil, técnica de calcáneo-stop, resultados, cirugía, discusión, revisión.

ABSTRACT

We report our experience and the results obtained with surgical treatment of infantile flexible flin foot using the calcaneus-stop technique.

From 1992 through 2004, 47 patients and 82 feet were studied. After our revision, 64 feet were evaluated clinically using the Smith and Millar scale and 49 feet were evaluated radiologically by several preoperative and postoperative radiological variables. The clinical results were excellent in 41 feet (64,1%), good in 22 feet (34,4%) and bad in only case (1,5%). Radiological results showed statically significant differences in the measurement of the Costa-Bartani, Meary and plantar flexion of the talus angles. The Giannestras angle improved with respect to preoperative value, although without significant relationship, and in the measurement of the talar-calcaneal angle there was no changes.

We carry out a description of our series and a discussion about the surgical technique and the present indication in this pathology.

Key words: Infantile flexible flin foot, calcaneus-stop technique, results, surgery, discussion, litterature review.

LABURPENA

Hona hemen oin malgua izateagatik kalkaneo-stop teknika erabiliz gure zerbitzuan ebakuntza egin diegun haurrek izandako emaitzak.

1992. eta 2004. urte bitartean, 47 gaixo aztertu genituen, eta 82 oinetan egin genuen ebakuntza. Azterketa medikoetan, hainbat arrazoiengatik, kasu batzuen aztarna galdu ostean, klinikoki 64 oin aztertu genituen, Smith eta Millar eskalaren bitartez. Era berean, erradiologikoki 49 oin aztertu genituen, ebakuntza aurretik eta ondoren zenbait karga angelu neurtuz.

41 oinetan (%64,1) emaitza bikainak erdietsi genituen; 22 oinetan (%34,4) emaitza onak; eta kasu bakarrean (%1,5) emaitza txarrak.

Lehen mailako arretan, erradiologikoki, estatistikari begira hobekuntza nabarmena sumatu genuen Costa-Bartani, Meary eta astragaloaren oin zolako flexioko angeluetan. Era berean, Giannestras angeluaren aldakuntza txiki bat aurkitu genuen, eta ez genuen inolako aldaketarik ikusi astragalo-kalkaneo angeluaren neurketan.

Gure seriearen deskribapen bat egin dugu; eta baita patologia honetan gaur egun kirurgiak dituen teknikei eta ematen dituen argibideei buruzko eztabaida bat ere.

Hitz garrantzitsuenak: Haurren oin zapal malgua. Kalkaneo-stop teknika. Emaitzak. Kirurgia. Eztabaida. Azterketa medikoa.

Correspondencia:
Dr. Iñigo Etxebarria-Foronda
Servicio de Traumatología. Hospital Txagorritxu.
Calle de José Ahotegui, s/n.
01009 Vitoria-Gazteiz. Euskadi. España UE.
Teléfono: 945 007 000
Fax: 945 007 014
Corre electrónico: ietxebarria@htxa.osakidetza.net
Enviado: 24/06/05 Aceptado: 24/06/06

INTRODUCCIÓN

El pie plano infantil es un frecuente motivo de consulta en el mundo de la ortopedia. En muchas ocasiones es más una preocupación maternal de un supuesto defecto en la estática del pie que una patología como tal.

Podemos definir el pie plano flexible como una deformidad en la que en situación de apoyo el arco plantar se colapsa, recuperándose en descarga y en cuya evaluación clínica se evidencian tres componentes: valgo de talón, abducto y supinación del antepié (1).

Existe controversia en la "catalogación" de esta deformidad: ¿es realmente un proceso patológico o se puede considerar una etapa fisiológica en el normal desarrollo del pie infantil?; ¿hay que tratarlo?; ¿cómo y cuándo hay que hacerlo?.

Nuestro objetivo en este estudio es revisar los pacientes intervenidos por pie plano flexible infantil en nuestro hospital con la técnica de calcáneo-stop y valorar los resultados. Haremos asimismo, una discusión acerca de las tendencias actuales en el tratamiento de esta deformidad.

TÉCNICA DEL CALCÁNEO-STOP

Descrita por Recaredo Álvarez en 1976 (2), es una técnica que pretende reconstruir la relación astrágalo-calcáneo sin actuar en superficies articulares ni en el seno del tarso, en lo que constituye el concepto de "artrrorrisis".


Es una técnica sencilla en la que se realiza una incisión oblicua de 2-3 cm en la zona del seno del tarso siguiendo los pliegues cutáneos y mediante disector romo y forzando la supinación, se llega hasta la faceta subastragalina posteroexterna, en la que, en su parte media y anterior y previa medición, se introduce un tornillo de esponjosa que atravesará las dos corticales del calcáneo, sobresaliendo aproximadamente 1 cm en la superficie superior del mismo, y que actuará como stop o tope que limita la excesiva movilidad del calcáneo. Bloquea pasivamente la pronación calcánea por choque directo del extremo libre del tornillo con el astrágalo (3).

Se comprueba la correcta posición del talón, bostezándolo lateralmente y forzando la dorsiflexión. En este momento se puede rectificar más o menos el grado de corrección.

Se coloca un vendaje compresivo, sin inmovilización rígida, con carga precoz y sin posterior rehabilitación ni ningún tipo de ortesis adicional. Se debe avisar a la familia de que el niño realizará una marcha inicial en supinación que irá normalizándose con el paso del tiempo.

La extracción del tornillo está aconsejada aproximadamente a los dos años de la intervención, para evitar la formación de tejido óseo que pueda llegar a comprometer la movilidad subastragalina en el futuro, aunque en niños más pequeños, se pueda mantener más tiempo, en proporción inversa a su edad. Como complicaciones están descritas la rotura del tornillo, infecciones superficiales, profusión plantar del tornillo, molestias inframaleolares transitorias y osteolisis alrededor

TABLA I: Distribución de las intervenciones por años



del implante que generalmente no tienen importantes consecuencias ni suelen afectar a la corrección conseguida (4).

MATERIAL Y MÉTODO

Realizamos un estudio retrospectivo en el que se recogen todos los niños intervenidos en nuestro servicio con la técnica de calcáneo-stop en el período comprendido entre los años 1992 a 2004, con la distribución que se aprecia en la tabla I. Encontramos 47 pacientes con 82 pies intervenidos, 33 niños y 14 niñas.

El tiempo medio de seguimiento ha sido de 8,24 años y con una edad media en el momento de la intervención de 10,31 años (7-15). Se realiza un tratamiento conservador medio de 5,2 años (2-8) y con intervención bilateral en más de la mitad de los casos. El tiempo medio de extracción del tornillo fueron 2,59 años, no realizándose extracción del mismo en 26 pies.

Como gestos quirúrgicos asociados se realizó un adelantamiento del tibial posterior en 14 pies y en dos casos de escafoides accesorio se realizó la técnica de Kidner.

Tenemos unas pérdidas que podemos llamar "clínicas", por dificultad para localizar a los pacientes para realizarlas una valoración clínica, y unas pérdidas "radiológicas", en las que por diversos motivos, no es posible examinar la radiología pre y postintervención, con lo que finalmente consideramos 64 pies en el examen clínico y 49 pies en el estudio radiológico. Para la valoración clínica utilizamos la escala de Smith y Millar5 (Tabla II) y para la valoración radiológica realizamos medición pre y postoperatoria de 5 ángulos: Costa-Bartani, Meary, Flexión plantar del astrágalo, Giannestras y Astrágalo-calcáneo en protección AP (Figura 1).

Tabla II: Escala de Smith y Millar para la valoración clínica.

	Excelente	Bueno	Malo*
Dolor	Asintomático	Asintomático	Persistente
Valgo de calcáneo	< 2° o neutro	< 5°	>5°
Movilidad subastragalina	> 30°	20°	<20°
Arco interno	Normal	Mejoría	Igual

*Malo con uno o varios de estos hallazgos

RESULTADOS

En lo que concierne a la evaluación clínica, del cómputo general de todos los pacientes, valoramos la clínica predominante que justificó la intervención, encontrando que era el dolor en 17 pies, la torpeza en 10 y el cansancio en 25. No se pudo establecer claramente cuál era la sintomatología principal en 6 casos y se operaron 24 casos que eran asintomáticos, siendo el determinante que justificó la cirugía únicamente la deformidad.

En cuanto a los resultados tras la exploración clínica, obtuvimos 41 casos en la que ésta resultó ser excelente (64,1%), 22 buenos (34,4%) y un único caso con mal resultado (1,5%), este último por una probable mala indicación.

En lo que respecta a la evaluación radiológica, encontramos una modificación estadísticamente significativa tras la medición pre y postoperatoria de los ángulos de Costa-Bartani, Meary y Flexión plantar del astrágalo; una modificación no significativa en la valoración del ángulo de Giannestras, y no encontramos modificación en los datos obtenidos del ángulo astrágalo-calcáneo en AP, según se expresa en la tabla III.

Como complicaciones obtenemos 5 casos en los que hubo dolor inframaleolar autolimitado, 2 roturas de tornillo, una infección superficial, una profusión del tornillo, una reintervención para modificar la posición del tornillo y una rigidez en el pie en el caso comentado anteriormente en el que se obtuvo un mal resultado clínico. Excepto en este último caso las complicaciones no tuvieron repercusión en la evolución de la corrección de la deformidad.

DISCUSIÓN

Existe una importante controversia sobre algunos aspectos del pie plano laxo infantil, fundamentalmente en lo referente a si realmente podemos considerarlo un proceso patológico o por el contrario es un estadio que forma parte de la historia natural en el desarrollo del pie infantil. Derivado de esta reflexión, existe el debate acerca de si hay que tratar esta deformidad, cuándo hacerlo, y sobre todo, la conveniencia o no de realizar determinados procedimientos quirúrgicos.

Algunos autores, defienden que el pie plano no es patológico, sino una etapa en el desarrollo del pie; además preconizan que existe una normalización espontánea con el crecimiento y que su historia no se modifica a pesar de variados tratamientos conservadores (5,6,7), por lo que se recomienda una actitud expectante. Otros autores defienden el tratamiento conservador (8,9), aún reconociendo que no efectúa una corrección en la deformidad aunque pueda paliar la clínica y frenar las ansias paternas que exigen una actuación definida ante la anomalía en el pie de su hijo, cosa que por otra parte, no es poco.

Parece que existe cierto acuerdo en la actualidad en no tratar un pie plano flexible asintomático, ya que tras el crecimiento existe un 95% de probabilidades de que el pie sea funcional-

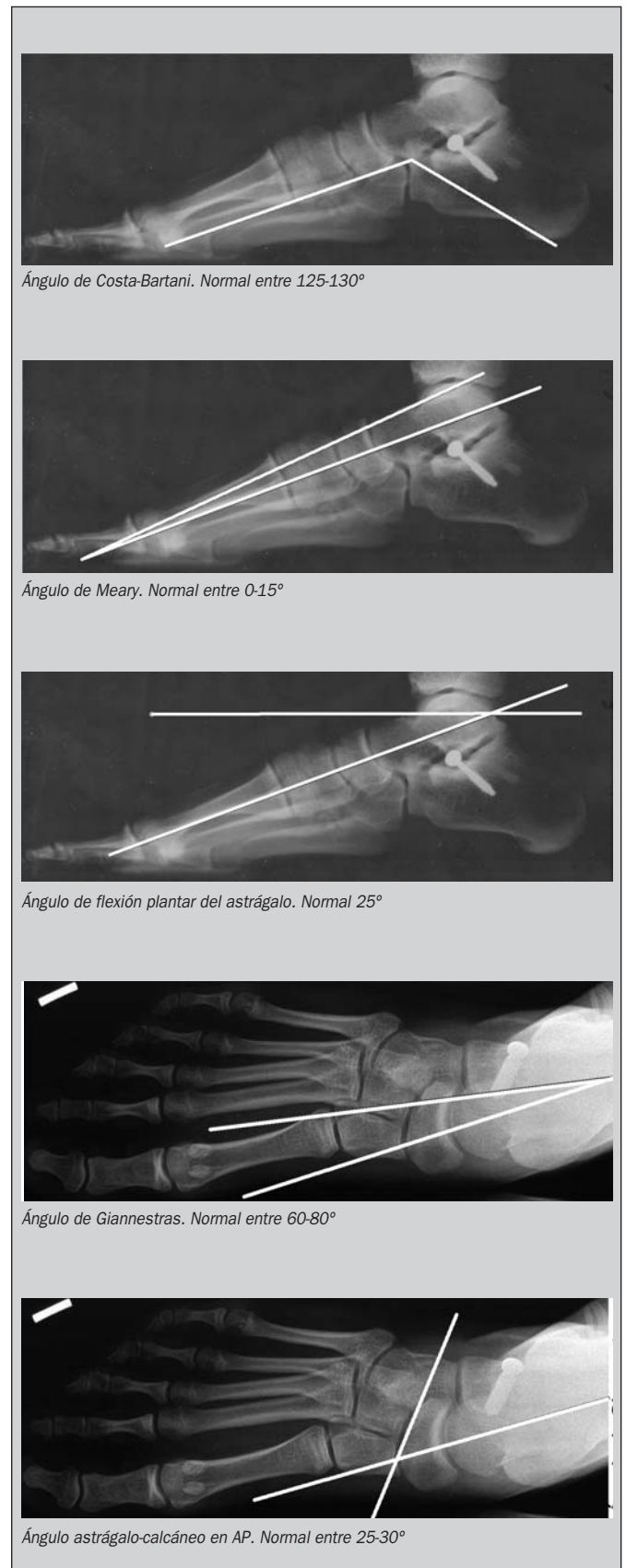

Figura 1. Esquema de las mediciones radiológicas

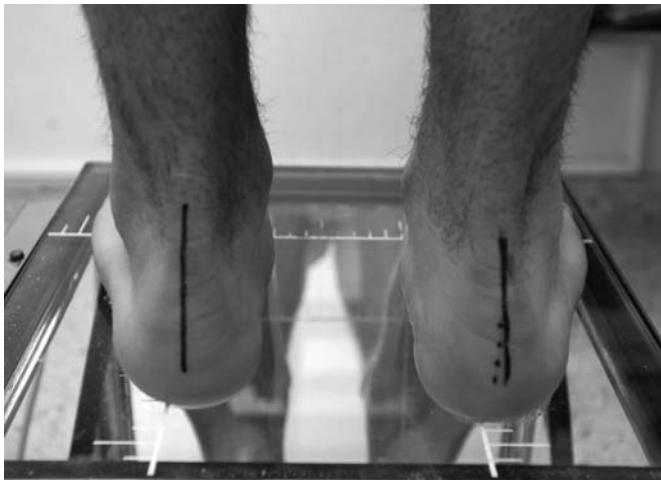

Figura 2. Detalle de una de las exploraciones clínicas realizadas

mente normal en la edad adulta (10), aunque otros autores defiendan incluso el tratamiento quirúrgico en esta situación, con la argumentación de que no es posible predecir qué pies serán dolorosos en la vida adulta. Este último extremo es discutido en algunos artículos (11,12,13) en los que se establece que existe una proporción muy baja de evolución a pies planos en el adulto y que además, raramente son dolorosos.

En el pie plano flexible sintomático, la mayoría de los autores (14,15,16) coinciden en realizar un tratamiento ortopédico durante un tiempo mínimo de 3-4 años para intentar corregir la deformidad y sobre todo para disminuir el dolor. Este tratamiento debe incluir la rehabilitación, con ejercicios para potenciar la musculatura intrínseca y extrínseca, un calzado que sea apropiado para un correcto desarrollo del arco plantar, y el uso de plantillas, que permitan una mejor distribución de las presiones plantares (14). Respecto a esta última medida hay autores que defienden su utilidad (17), otros que dudan de la misma (18), y otros que la recomiendan sólo en casos severos que no mejoran de forma espontánea con el crecimiento (6).

Cuando tras un tratamiento conservador mantenido el pie no mejora clínicamente, puede estar indicada la cirugía. Ésta estará fundamentada sobre las molestias que tenga el paciente en forma de dolor, fatiga o torpeza, más que en la deformidad en sí o en el aspecto radiológico del pie, ya que las mediciones radiológicas pueden inducir a error por variaciones en las proyecciones realizadas y además pueden existir pies muy sintomáticos con radiografías anodinas y viceversa (19).

Diversas técnicas han sido desarrolladas para el tratamiento quirúrgico del pie plano laxo, aunque la mayoría de los autores coinciden que el mejor procedimiento es la realización de lo que se denomina artrorraxis o limitación pasiva de la hiperpronación calcánea con bloqueo de los movimientos de la articulación subastragalina sin actuar sobre las superficies articulares. Existen variaciones en la aplicación de este concepto; así, Judet (20) fija la cabeza astragalina con el calcáneo tras reducir la deformidad, Giannini (21,15,16) utiliza una prótesis de teflón expansible, Smith y Millar (5) utilizan un implante de polietileno, Viladot (22) emplea una prótesis o copa de silas-

TABLA III: Resultados de la medición de los ángulos

ÁNGULO	MEDIA ± DE PRE	MEDIA ± DE POST	CAMBIO ANGULAR
COSTA-BARTANI	148,13 ± 7,85	132,65 ± 5,94	15,48 p< 0,001
MEARY	20,43 ± 9,32	9,43 ± 6,35	11 p< 0,001
FLEXIÓN PLANTAR ASTRÁGALO	36,48 ± 10,63	26,13 ± 3,44	10,35 p< 0,001
GIANNESTRAS ASTRÁGALO-CALCÁNEO	60,35 ± 13,24	70,52 ± 7,55	10,17 p= 0,003
AP	23,39 ± 6,86	24,13 ± 4,94	0,74 p= 0,588

tic y Recaredo Álvarez aplica un tornillo de esponjosa tal y como se ha descrito previamente, con una modificación posterior por Gómez Arroyo(23) en el diseño del tornillo.

No hay estudios comparativos entre las técnicas descritas aunque se han publicado resultados satisfactorios con todas ellas.

Nosotros preferimos la técnica del calcáneo-stop por su sencillez, rapidez y escasa morbilidad, además de obtener unos buenos resultados en la corrección de la deformidad y mejoría en la clínica. Sólo en un caso obtuvimos malos resultados, y como se ha comentado anteriormente, probablemente éstos se deban a una mala indicación, al no ser exactamente el pie intervenido un pie plano reductible y flexible.

La edad óptima de intervención se sitúa entre los 9-11 años, edad en la que ha existido un remodelado articular suficiente y en la cual todavía existe un potencial de crecimiento y modificación articular que permita restaurar la relación entre astrágalo y calcáneo.

Respecto a intervenir pies asintomáticos, en nuestra serie realizamos intervención en 24 casos en los que la justificación de la misma fue únicamente la deformidad; en la actualidad estamos de acuerdo con la mayoría de los autores en que en esta situación es mejor optar por una actitud expectante y sólo realizar cirugía en aquellos pies claramente sintomáticos que no hayan respondido a las medidas conservadoras.

CONCLUSIONES

Pensamos que el pie plano flexible infantil es una entidad benigna que habitualmente se normaliza de forma espontánea con el crecimiento. Es conveniente explicar este concepto a los padres preocupados en hacer "algo" para corregir esta deformidad.

En aquellos casos claramente sintomáticos hay que intentar un tratamiento conservador sobre todo enfocado a conseguir una mejoría clínica, y en el reducido número de pacientes que no evolucionan satisfactoriamente, y siempre de una manera seleccionada, podría estar indicado el tratamiento quirúrgico.

Creemos que la técnica de calcáneo-stop es una proceder quirúrgico sencillo, breve y económico, con buenos resultados clínicos y radiológicos y pensamos que puede ser una buena opción en los pacientes en los que se decide realizar tratamiento quirúrgico.

BIBLIOGRAFÍA

- 1.- Torner B, González Casanova JC, Viladot R.: Bases fisiopatológicas del tratamiento quirúrgico del pie plano esencial. *Rev Ortop Traumatol*, 16: 251-260, 1972.
- 2.-Álvarez R.: Técnica de calcáneo-stop. XXX Congreso Nacional SECOT. Barcelona 1993.
- 3.-Viladot Pericé R, Álvarez Goenaga F, Rochera Vilaseca R, Álvarez R, Llanos Alcázar LF, Viladot Voegeli A.: Cirugía del pie plano valgo. En *Técnicas quirúrgicas en cirugía del pie*, pag 59-83. Ed Masson 2003.
- 4.-Prieto Álvarez R, Rodríguez Morales R, Jiménez Guardado A, Pérez Sánchez L, Martín Cera E.: Tratamiento del pie plano flexible infantil con técnica de calcáneo-stop. *Rev Ortop Traumatol*, 42: 14-18, 1998.
- 5.-Smith SD, Millar EA.: Arthrorrhis by means of a subtalar polyethylene peg implant for correction of hindfoot pronation in children. *Clin Orthop*, 181: 15-23, 1983.
- 6.-Coll Bosch MD, Viladot Pericé A, Suso Vergara A.: Estudio evolutivo del pie plano infantil. *Rev Ortop Traumatol*, 43: 213-220, 1999.
- 7.-Wenger DR, Mauldin D, Speck G, Morgan D, Lieber RL.: Corrective shoes and inserts as treatment for flexible flatfoot in infants and children. *J Bone Joint Surg Am*, 71A: 800-810, 1989.
- 8.-Sullivan JA.: Pediatric flatfoot: evaluation and management. *J Am Acad Orthop Surg*, 7: 44-53, 1999.
- 9.-Barry RJ, Seranton PE.: Flat feet in children. *Clin Orthop*, 181: 68-75, 1983.
- 10.-Biga N, Moulis D, Mabit L.: Pied plat valgus statique (y compris les synostoses congénitales). *Encycl. Méd. Chir. (Elsevier, Paris-France), Appareil locomoteur*, 14-110-A-10, 1999, 10 p.
- 11.-De Doncker E, Kowalski C.: Le pied normale et pathologique. *Acta Orthop Belg*, 36:4-5, 1970.
- 12.-Drenan JC: Diagnosis of flat feet. *Pie plano y anomalías del antepié*. Madrid. Ed Madrid Vicente, 1995.
- 13.-Mouliès D.: Les pieds plats de l'enfant. *Ann Pediatr*, 4: 223-229, 1993.
- 14.-Rochera Vilaseca R.: Pie plano. En *Biomecánica, medicina y cirugía del pie*. Barcelona. Ed Masson, 1997.
- 15.-Sánchez Crespo MR, García García FJ, García Suárez G, Vélez García OM, Prieto Montaña JR.: Evolución a largo plazo de la arthrorrhis subastragalina en el pie plano. *Rev Ortop Traumatol*, 49: 112-116, 2005.
- 16.-Miralles Muñoz FA, Pérez Aznar A, Lizaur Utrilla A, Sierra Villafila D.: Tratamiento quirúrgico del pie plano flexible mediante la prótesis de Giannini. *Rev Ortop Traumatol*, 49: 117-120, 2005.
- 17.-Aharonson Z, Arcan M, Steinback TV.: Foot-ground pressure pattern of flexible flatfoot in children, with and without correction of calcaneovalgus. *Clin Orthop*, 278: 177, 1992.
- 18.-Wenger DR, Mauldin D, Speck G, Morgan D, Lieber RL.: Corrective shoes and inserts as treatment for flexible flat foot in infants and children. *J Bone Joint Surg* 71A, 6:800, 1989.
- 19.-Viladot R, Rochera R, Viladot Jr, Álvarez F. Pie plano laxo infantil. *Rev Ortop Traumatol*, 40: 49-57, 1996.
- 20.-Judet J, Judet H.: Flat foot: Treatment by subtalar arthrodesis with reposition of the talus calcaneum. *Press Med*, 48, 8:3969, 1970.
- 21.-Giannini S, Girolami M, Ceccarelli G.: The surgical treatment of infantile flat foot. A new expanding endo-orthoptic implant. *Ital J Orthop Traumatol* 11:315-322, 1985.
- 22.-Viladot Pericé A.: Surgical treatment of the child's flat foot. *Clin Orthop*, 283: 34-38, 1992.
- 23.-Gómez JA, Aguilar F, Moleón M, Duque V, Carranza A.: Aportación a la técnica de calcáneo-stop: El tornillo de nuevo diseño AGA. XXX Congreso Nacional SECOT. Barcelona 1993.